

# Ein Wasserzählermonteur nach Türkeiurlaub

S. Hagenauer-Drektraan, Ch. Wenisch

4. Medizinische Abteilung mit Infektions- und Tropenmedizin, SMZ-Süd KFJ-Spital, Wien

## Fallbericht

Ein 41-jähriger Mann wurde wegen seit 5 Tagen bestehenden Hustens und Fiebers bis 40°C aufgenommen. Bereits am zweiten Erkrankungstag hatte er seinen Hausarzt aufgesucht, der ihm Penicillin V verschrieben hatte. Der Mann hatte allerdings weiterhin gefiebert und mehrfach breiige Stühle abgesetzt. Zusätzlich hatte die Ehefrau des Patienten eine Wesensveränderung ihres Mannes beobachtet, worauf eine Spitalweisung veranlasst wurde.

Der Mann ist von Beruf Wasserzählermonteur, Raucher (30 pack-years) und war 4 Wochen vor Erkrankungsbeginn von einem Cluburlaub in der Türkei zurückgekehrt. 2 Wochen vor Einsetzen der ersten Symptome hatte er erstmals seit einem halben Jahr den Wellnessbereich im hauseigenen Keller benützt.

## Vorerkrankungen

Mit 24 Jahren hatte sich der Mann im Rahmen eines Autounfalls eine Milzruptur zugezogen und wurde splenektomiert. Eine Clavicula-Fraktur wurde operativ stabilisiert, ein Jahr später wurde das Osteosynthesematerial wieder entfernt. Aufgrund einer Cataracta traumatica, die ebenfalls eine Folge des Unfalls war, hat der Mann vor 3 Jahren eine Kunstlinse im rechten Auge erhalten.

Nach der Splenektomie erfolgte keine Vakzination gegen Pneumokokken und *Hämophilus influenzae*.

In der Erstuntersuchungsambulanz des Krankenhauses präsentierte sich

ein hochfiebernder Patient, der im Ductus verlangsamt war und deutlich geschwächt imponierte. Er war tachykard und tachypnoisch. Die klinische Untersuchung ergab im Übrigen einen unauffälligen Befund.

Nach einer Blutabnahme, inklusive Blutkultur, und Durchführung eines Lungenröntgens wurde der Patient stationär aufgenommen.

## Klinischer Status

Puls 110/min./rhythmisch, RR 120/80, Atemfrequenz 30/min., Temperatur (axillär) 39,5°C, Caput/Col-lum: geringe Rachenrötung; Cor: kein pathologisches Strömungsgeräusch; Pulmo: leises Atemgeräusch, keine Rasselgeräusche; Abdomen: weich, indolent; neurologisch: Vigilanzminderung, keine Nackensteifigkeit; Haut: bland; periphere Lymphknoten: nicht palpabel.

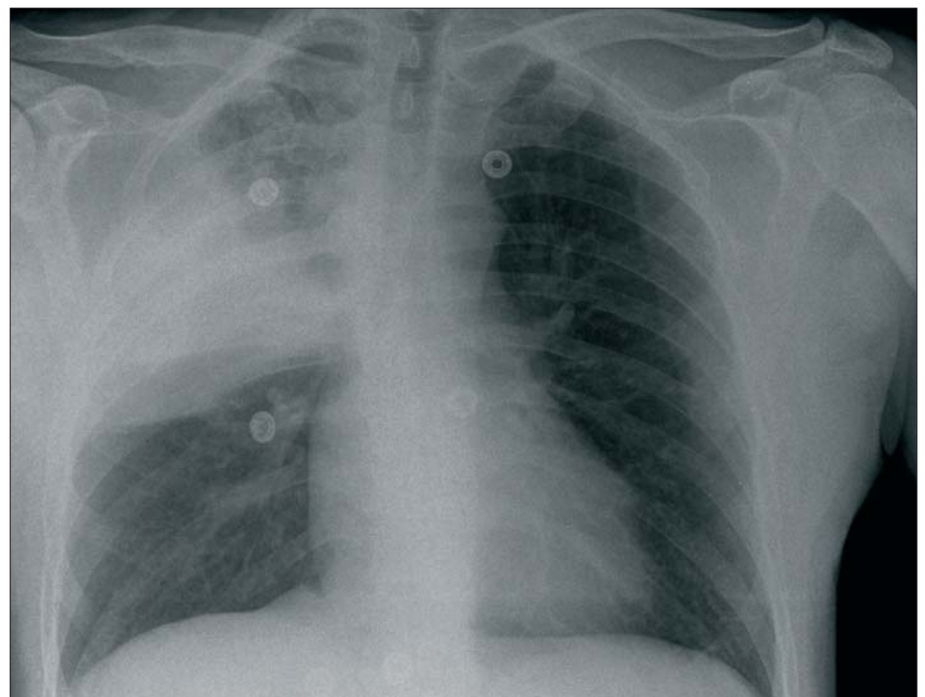
Im Labor waren folgende Parameter auffällig: Leukozyten: 14,03/nl (4 – 10/nl), CRP 300 mg/l (0,8 – 5,0 mg/l), Procalcitonin 1,94 ng/ml (0 – 0,5 ng/ml), Serum-Natrium 127 mmol/l (135 – 150 mmol/l), BUN 28 mg/dl (6 – 25 mg/dl), Kreatinin 1,57 mg/dl (0,7 – 1,2 mg/dl), GOT 56 U/l (– 50 U/l), GPT 53 U/l (– 50 U/l), gGT 69 U/l (– 60 U/l).

Die arterielle Blutgasanalyse ergab eine respiratorische Partialinsuffizienz (pO<sub>2</sub> 54 mmHg, pCO<sub>2</sub> 30 mmHg).

Im Röntgen kam ein Infiltrat im rechten Oberlappen zur Darstellung (Abbildung 1), woraufhin eine weitere Blutkultur abgenommen wurde und Harn-Antigen-Tests auf Legionellen und Pneumokokken durchgeführt wurden.

Der Harn-Antigen-Test auf *Legionella pneumophila* war positiv. Die

Abbildung 1: Infiltrat im rechten Oberlappen



Legionellenserologie war zu diesem Zeitpunkt negativ.

Der Patient erhielt eine antibiotische Therapie mit Levofloxacin (2 x tgl. 500 mg i.v.), woraufhin er sich bereits nach 2 Tagen klinisch besserte und sich die Entzündungsparameter rückläufig zeigten.

Am 4. Behandlungstag erfolgte die telefonische Auskunft der Abteilung für Mikrobiologie, dass in der ersten Blutkultur *S. aureus* gewachsen ist. Der schriftliche Befund zeigte im Antibiogramm einen vollemphindlichen Erreger, sodass die Therapie mit Levofloxacin beibehalten wurde. Die zweite Blutkultur, welche ca. 2 Stunden nach der ersten abgenommen worden war, ergab kein Keimwachstum. Der Patient war inzwischen afebril und die Entzündungsparameter waren weiterhin rückläufig.

Am 7. und 13. Therapietag wurden weitere Blutkulturen abgenommen, welche kein Erregerwachstum zeigten. Mittels Echokardiographie wurde eine Endokarditis ausgeschlossen. Eine Computertomographie von Thorax und Abdomen wurde zur Fokussuche durchgeführt. Abgesehen von der Lobärpneumonie kamen völlig unauffällige Verhältnisse zur Darstellung.

Der Patient wurde insgesamt 2 Wochen stationär behandelt. Zum Zeitpunkt der Entlassung bestand lediglich eine geringe Belastungsdyspnoe. Aufgrund der positiven Blutkultur mit *S. aureus* wurde die Therapie mit Levofloxacin peroral fortgesetzt.

Bei einer ambulanten Kontrolle 4 Tage nach Entlassung waren die Entzündungsparameter (Leukozytenwert, CRP) wieder im Normbereich. Die Legionellenserologie, welche bei Ent-

lassung kontrolliert worden war, war inzwischen positiv (*L. pneumophila* 1 – 7 IgG-Ak >500 U/l, *L. pneumophila* 1 – 7 IgM-Ak 125 U/l).

## Diskussion

Es wurde ein Patient mit *S. aureus*-Bakteriämie bei Legionellose beschrieben. Handelte es sich dabei um eine echte *S. aureus*-Bakteriämie oder um eine Kontamination?

Die Risikofaktoren [1, 2] für eine *S. aureus*-Bakteriämie sind: intravasculäre Katheter, Hautdefekte, Fremdkörper (Prothesen, Piercings), i.v. Drogenabusus, Diabetes mellitus, Malignom, Immunsuppression und eine hohe nasale Kolonisationsrate mit *S. aureus* [3].

Der einzige Risikofaktor bei diesem Patienten war die Kunstlinse im rechten Auge. Zum Zeitpunkt der Erkrankung lag jedoch kein klinischer Hinweis für eine Fremdkörperinfektion vor.

Riad Khatib et al. setzte sich 2001 [4] mit der Bedeutung des Nachweises von *S. aureus* in nur einer Blutkultur auseinander, indem er 235 Patienten mit *S. aureus* in der Blutkultur retrospektive untersuchte, und stellte fest, dass bei 26% dieser Patienten *S. aureus* in nur einer Blutkultur nachgewiesen wurde. Bei 14,8% dieser Patienten handelte es sich um eine Kontamination. Er definierte die Begriffe Kontamination und echte Bakteriämie folgendermaßen:

**Kontamination:** Positive Blutkultur ohne klinische Zeichen einer Infektion oder einer eindeutigen Infektionsquelle und ohne vorherigen Einsatz eines Staphylokokken-wirksamen Antibiotikums.

**Echte Bakteriämie:** Positive Blutkultur mit klinischen Zeichen einer Infektion.

Khatib wies jedoch darauf hin, dass bei Vorliegen von Infektionszeichen, die durch eine andere Ursache erklärt werden könnten, ebenfalls an die Möglichkeit einer Kontamination gedacht werden sollte.

Bei diesem Patienten lagen keine Risikofaktoren für eine Bakteriämie vor. Laut Definition von Khatib et al., hat es sich zwar um eine echte Bakteriämie gehandelt, allerdings konnten die klinischen Infektionszeichen durch die Legionellose erklärt werden.

Es dürfte sich in diesem Fall mit hoher Wahrscheinlichkeit um eine Kontamination gehandelt haben, eine echte Bakteriämie kann jedoch nicht mit Sicherheit ausgeschlossen werden.

## Literatur:

1. Vance G Fowler and Daniel J Sexton, Jacobsson G, Dashti S, Wahlberg T, Andersson R. The epidemiology of and risk factors for invasive *Staphylococcus aureus* infections in western Sweden. Scand J Infect Dis 2007; 39:6.
2. Lyytikäinen O, Ruotsalainen E, Jarvinen A, et al. Trends and outcome of nosocomial and community-acquired bloodstream infections due to *Staphylococcus aureus* in Finland, 1995-2001. Eur J Clin Microbiol Infect Dis 2005; 24:399.
3. von Eiff C, Becker K, Machka K, Stammer H, Peters G. Nasal Carriage as a Source of *Staphylococcus aureus* Bacteremia. NEJM 2001; 344:11-16.
4. Khatib R, Schaffer C, Johnson LB. Single Positive Blood Culture for *Staphylococcus aureus*: Causes and Outcome. Scand J Infect Dis 2002; 34: 645-647.

## Korrespondierende Autorin:

Dr. Sabine Hagenauer-Drektraan  
4. Med. Abteilung mit Infektions- und Tropenmedizin, SMZ-Süd KFJ-Spital  
1100 Wien, Kundratstraße 3

E-Mail: sabine.hagenauer@wienkav.at